Überreicht vom Verfasser.

Aus dem Laboratorium der psychiatrischen und Nervenklinik der Universität Freiburg i. Br.
(Direktor: Geh. Hofrat Prof. Dr. Hoche.)

Die faserige Glia
bei
Arteriosklerose der Kleinhirnrinde.

Von

Baron **T. v. Podmaniczky.**

Mit 3 Abbildungen auf Tafel 9/10.

Sonderabdruck aus der
Frankfurter Zeitschrift für Pathologie.
Begründet von Eugen Albrecht.
Herausgegeben von
Bernhard Fischer.

Vierzehnter Band. — Heft 3.

ACAD. LUGD. BAT. BIBL.

Wiesbaden.
Verlag von J. F. Bergmann.
1913.

Verlag von J. F. BERGMANN in Wiesbaden.

Die Anatomie des Menschen.

Mit Hinweisen auf die ärztliche Praxis.

Von Professor Dr. **Friedrich Merkel** in Göttingen.

Erste Abteilung:

Allgemeine Gewebelehre: 1. Zelle, 2. Gewebe. — **Grundzüge der Entwicklungslehre:** 1. Geschlechtszellen, 2. Befruchtung, 3. Entwicklung.

Mit 251 Abbildungen im Text. **Preis gebunden Mk. 8.—.**

Zweite Abteilung:

Skeletlehre, Passiver Bewegungsapparat, Knochen und Bänder.

Textband gbd. Mk. 6.— und Atlas mit 281 Abbildungen gbd. Mk. 6.—.

Aus Besprechungen:

Bei dem heute bestehenden notorischen Mangel eines auf dem Boden der neuen Forschung fussenden und doch nicht zu umfangreichen Anatomielehrbuches ist das Unternehmen des Göttinger Anatomen freudig zu begrüssen. In kurzer prägnanter Form sind in dem vorliegenden ersten Teile die Elemente der Histologie und Entwicklungslehre dargestellt. Es wird dabei nicht der Anspruch erhoben, eine genaue Kenntnis der Einzelprobleme zu vermitteln, doch sind alle wesentlichen Fragen in ihrem Kernpunkt berührt und durch Hinweise dafür gesorgt, dass der näher interessierte Student sich in der Literatur weiterfinden kann. Dabei sind in der Gewebelehre manche neue Einteilungen (Epithelien, Bindegewebe) gemacht, deren didaktischer Wert sich im einzelnen erproben muss. Der Abschnitt über Entwicklungslehre hat dadurch ein besonderes Gewand erhalten, dass nicht die Ausbildung der einzelnen Organe als Einteilungsprinzip gilt, sondern die Organisation über aufeinanderfolgenden Altersstufen der Embryonen geschildert wird. Dadurch ist eine wertvolle Ergänzung der Lehrmittel für die Embryologie gegeben. Die Ausstattung des Buches entspricht ganz dem, was man von dem bewährten Verlage gewohnt ist. Es ist zu wünschen, dass die übrigen Bände — es sind noch 3 vorgesehen — in recht schneller Aufeinanderfolge kommen. Das Buch kann dann dem Studierenden zum Unterricht warm empfohlen werden. *Münchener mediz. Wochenschrift.*

Ein neues Lehrbuch der menschlichen Anatomie! Von einem unserer Altmeister, einem vielerfahrenen Forscher und Lehrer. Der Entschluss ist dem Verf., wie er in dem Vorwort sagt, nicht ganz leicht geworden, — aber er konnte sich ja vielfach auf frühere eigene Schriften stützen.

Das Werk, dessen erster Teil vorliegt, will dem Mediziner dienen, es ist daher „bestrebt, die für diesen wichtigen anatomischen Tatsachen in das rechte Licht zu rücken und auf die für die ärztliche Praxis in Betracht kommenden Seiten aufmerksam zu machen". Die Abbildungen sind auf eine möglichst geringe Zahl beschränkt, aber doch noch zahlreich genug. „Der Verlockung, die Bilder in den Farben der Präparate wiederzugeben . . . hat Merkel widerstanden. Die vielfach graue Tönung konzentriert die Aufmerksamkeit des Beschauers ganz von selbst auf den eigentlichen Kern der Sache."

Die Darstellung ist, wie wir das von Merkel längst kennen, eine ausserordentlich klare und fesselnde, für den Lernenden ganz vortreffliche. Ebenso sind die Bilder ausgezeichnet; sehr viele bringen ganz neue Ansichten. Der Preis (8 Mk! für 16 Druckbogen mit 250 Bildern, gebunden) ist ganz überraschend niedrig.

Anatomischer Anzeiger.

Die III. Abteilung „Muskellehre" (Textband und Atlas) ist unter der Presse und erscheint in Kürze. Die Abteilungen IV und V folgen im nächsten Jahre.

Aus dem Laboratorium der psychiatrischen und Nervenklinik der Universität Freiburg i. Br.
(Direktor: Geh. Hofrat Prof. Dr. Hoche.)

Die faserige Glia bei Arteriosklerose der Kleinhirnrinde.

Von
Baron **T. v. Podmaniczky.**

Mit 3 Abbildungen auf Tafel 9/10.

Bei den organischen Erkrankungen des Zentralnervensystems spielt die Arteriosklerose eine hervorragende Rolle. Während die Grosshirnrinde fast stets erkrankt, ist die Kleinhirnrinde viel seltener ergriffen. In dieser Arbeit soll die faserige Neuroglia in besonderer Weise berücksichtigt werden. Ihr Studium ist um so mehr von Interesse, seitdem wir gelernt haben, die Wucherung dieses Zellbestandteils als Mass für den Ausfall sonstiger Bestandteile der Nervensubstanzen zu betrachten.

Wir sind von dem Standpunkte ausgegangen, dass nur durch eine schrittweise Verfolgung der pathologisch anatomischen Prozesse vom ersten Anfang an, das Verständnis komplizierter Vorgänge möglich ist, und dass oft in den ersten unscheinbaren und kaum merklichen Veränderungen, der Schlüssel zur Erklärung komplizierter Bilder zu finden ist. Demgemäss haben wir getrachtet, schon die leichtesten Veränderungen in der Struktur der Glia zu fixieren und durch Studium der verschiedenen Phasen der Prozesse sowie eine möglichst wahrheitsgetreue Rekonstruktion der Vorkommnisse, zum Verständnis der schweren Alterationen zu gelangen.

Soweit uns dies gelang, ist es den färbetechnichen Fortschritten zu verdanken, die uns in die Lage setzten, selbst bei schlechten und schwer verarbeitbarem Material einen verhältnismässig genauen Einblick in die Strukturen der faserigen Glia zu werfen.

Krankengeschichte.

Psychiatrische Klinik in Freiburg i. Br.

A. H. 57 Jahre alt, verheiratet, Taglöhner aus L. Aufgenommen am 19. II. 1912.

Anamnese. Familienanamnese o. B. 2 Kinder (23 und 17 Jahre), beide gesund. Frau im Jahre 1901 gestorben. Entwicklungsjahre unbekannt. Erheblicher Potator.

20. III. 1899 Fraktur des l. Unterschenkels.

21. IV. 1911 Aufnahme in die med. Klinik in Freiburg i. Br. wegen Gehirnerscheinungen.

26. VI. 1911 von dort mit linksseitiger Lähmung entlassen. Konnte seitdem nur mühsam mit dem Stocke gehen; verfiel geistig und körperlich immer mehr.

13. I. 1912 von der Tochter in das Krankenhaus in Lörrach gebracht. Hier Zunahme der Lähmungserscheinungen. Sehr unruhig, schreit, isst Kot und trinkt Urin.

19. II. 1912 Einlieferung in die hiesige Klinik.

Status präsens (abgekürzt) Dr. Hauptmann. Seniler, schlecht genährter Mann. Multiple kleine Hautblutungen. Der linke innere Malleolus ist verdickt (Frakturcallus).

Lungen: Links hinten und an der Seite in der Höhe der Scapula Dämpfung, keine Rasselgeräusche, kein Bronchialatmen.

Herz: Linke Grenze zwei querfingerbreit von der Mamillarlinie.

Rechte Grenze Mitte des Sternums.

Äusserst unregelmässige Herzaktion. Beide Töne unrein. Klingender zweiter Aortenton.

Puls: Sehr erheblich irregulär und inäqual. Sklerose der Arteria Radialis.

Sonstige Organe: o. B.

Nervensystem. Pupillen: Eng, äqual, reagieren wenig aber prompt auf Licht und Konvergenz.

Facialis: Mittelstarke Parese des l. Facialisastes.

Zunge: Weicht nach rechts ab.

Sprache: Lallend infolge von Artikulationsbehinderungen.

L. Arm und l. Bein sind gelähmt, mit dem Bein können noch einige Beuge- und Streckbewegungen ausgeführt werden, mit dem Arm nicht mehr.

Sehnen und Periostreflexe: L. pathologisch gesteigert, r. sehr lebhaft.

Babinski: L. +.

L. Fussklonus.

Lässt Stuhl und Urin unter sich.

Psyche: Pat. macht einen leicht verwirrten Eindruck. Fasst Fragen nur nach Wiederholung auf. Meist greift er ein Wort aus der Frage heraus und knüpft an dieses eine Antwort. Klebende Sprache. Zeitlich und örtlich ist er desorientiert. Hochgradige Merkfähigkeitsstörungen. Keine Halluzinationen.

20. II. 1912. Kleben verbunden mit falscher Auffassung. Auf die Aufforderung zu «Schnaufen» wiederholt er 20—30 mal das Wort Schnaufen. Nachts leidlich ruhig im Dauerbad.

25. II. In der l. Wange hat sich eine entzündliche Schwellung entwickelt.

27. II. Schwellung erweicht, bei Inzision fliesst Eiter heraus.

5. III. Zunehmender allgemeiner Verfall.

8. III. Exitus letalis.

Makroskopisch befanden sich multiple hirsekorn- bis fünfpfenniggrosse Erweichungsherde über der ganzen Kleinhirnoberfläche verstreut, rechts in grösserer Anzahl, besonders stark den Wurm befallend. Die Pia war an den erweichten Stellen eingezogen und stark adhärent.

Zur Untersuchung kamen verschiedene dieser Herde, dabei wurden um Vergleichspräparate zu gewinnen, Herde verschiedener Grösse zur Verarbeitung gebracht.

Technik:

Härtung in Weigertscher Gliabeize.
Einbettung in Paraffin.
Schnitte 15 μ.

Die Schnitte wurden nach der Weigertschen klassischen Gliafasernfärbung mit der Modifikation nach Spielmeyer verarbeitet. (Die Angaben stammen teilweise aus: Spielmeyer, Technik der mikroskopischen Untersuchung des Nervensystems.)

Die Schnitte kommen auf ca. 10 Minuten zwecks Reduktion in eine $^1/_3$ %ige Kaliumhypermanganicum-Lösung.

Abspülen in Leitungswasser.

Auf ca. 2 Stunden in eine wässerige Lösung von 5 % Chromogen-Ameisensäure aa; zu je 90 ccm dieser Flüssigkeit werden vor dem Gebrauch 10 ccm einer 10 %igen Lösung von Natrium sulfurosum zugesetzt.

Die nachfolgende Färbung gelingt nur dann, wenn die vom Kaliumhypermangalicum gebräunten Schnitte in kürzester Zeit gebleicht werden. Je schneller die Entfärbung, desto besser sind die Chancen für das Gelingen der Methode.

Abspülen in Leitungswasser.

Färben ca. 10—20 Minuten in einer heissgesättigten alkoholischen Karbolviolett-Lösung von Methyl 5 B im Brutofen. Sodann direkt in eine heissgesättigte alkoholische Karbolviolett-Lösung von Methyl B im Brutofen auf ca. 5—10 Minuten.

Kurzes Abwaschen in Leitungswasser. Rasches Abtrocknen mit mehrmals zusammengefaltetem Fliesspapier (Filtrierpapier 1016, Flinsch, Frankfurt a. M.).

Übergiessen des Schnittes mit Jodjodkalium ganz kurz. Abtrocknen mit Fliesspapier.

Entfärben durch Anilinöl-Xylol mit gleichzeitiger Kontrolle unter dem Mikroskop.

Xylol, Kanadabalsam.

Die andere Hälfte der Schnitte kam in eine $2^1/_2$ %ige Lösung von schwefelsaurem Eisenammoniumoxyd auf ca. 10—12 Stunden. Sodann Abspülen und in eine alte Hämatoxylinlösung (5 Teile einer 10 %igen alkoholischen Hämatoxylinlösung und 100 Teile Aq. dest., dieselbe, die bei Spielmeyers Markscheidenfärbung am Gefrierschnitt verwendet wird) auf 8—12 Stunden. Abspülen in Wasser, Differenzierung in schwefelsaurem Eisenammoniumoxyd, bis alles Hämatoxylin entfernt ist.

Abspülen in Wasser, Entfärben nach Weigert wie oben.

Diese Vorbehandlung der Schnitte für die Weigertsche Gliafärbung wird schon seit einiger Zeit im hiesigen Laboratorium mit Erfolg geübt.

Die so vorbehandelten Schnitte werden wie oben angegeben gefärbt. Die erhaltenen Resultate waren vorzüglich. Es ist ja allgemein bekannt, dass gewisse Fälle, trotz grösster Mühe und genauer Durchführung der Methodik, sich für die faserige Gliafärbung nach Weigert nicht eignen, doch möchte ich bemerken, dass das Gelingen der Methode in der Mehrzahl der Fälle von der Behandlung der Schnitte mit Anilinöl-Xylol bei der Entfärbung abhängt. Eine zu kurze Entfärbung hat oft statt der schönen Blaufärbung der Gliafaser einen rötlichvioletten Ton zur Folge, ein, zwei Sekunden mehr genügen wieder, um das Präparat vollkommen zu entfärben. Nach meinen Erfahrungen möchte ich ganz dringend empfehlen, die von Spielmeyer angegebene Methode genau zu befolgen, d. h. «dass man das Anilinöl-Xylol vom Objektträger abgiesst und diesen in eine grosse Schale von Xylol taucht; nach einigen Sekunden entfärbt man den mit Fliesspapier abgetrockneten Schnitt von neuem in Anilinöl-Xylol und man kann die Differenzierung nochmals in dieser Weise unterbrechen. So ist auch eine Kontrolle der Entfärbung an dem mit Xylol befeuchteten Präparate unter dem Mikroskop möglich».

Bevor wir auf die pathologischen Befunde eingehen, werfen wir einen Blick auf die normalen Verhältnisse der fasrigen Glia im Kleinhirn.

Das Kleinhirn entbehrt einen im Grosshirn als Rindenschicht bezeichneten Gliasaum.

Die Molekularschicht beherbergt die sog. Bergmannschen Fasern, die von der Peripherie in das Gebiet der Purkinjeschen Zellen ziehen und sich da verlieren. Die Kerne liegen an der peripheren Grenze der Körnerschicht. Mit der Golgi-Methode behandelt entsenden diese Zellen wenige zarte Fortsätze, die sich in der Körnerschicht verlieren; der Peripherie zu streben sofort nach Verlassen des Zelleibes di- und trichotom verästelt die oben genannten Bergmannschen Fasern. An der Peripherie inserieren sie mittelst einer konischen oder piriformen Anschwellung (Dejerine) und zwar, wie Held gezeigt hat, an der Membrana limitans externa. Bei den mit der Weigertschen Methode behandelten Schnitten ist diese Anschwellung nicht ersichtlich, dagegen «sind dieselben an der Oberfläche umgebogen und legen sich an diese an. Geschieht dies vielfach, so entsteht eine freilich nur aus einer Faserlage bestehende rudimentäre Rindenschicht» (Weigert).

Die Fasern sind mit einander nicht verbunden, bilden kein Netzwerk, nur in der Nähe der Purkinjeschen Zellen sieht man feine Querfasern.

Die Körnerschicht ist nach Angabe Weigerts frei von Gliafasern. Golgi fand solche nur um die Gefässe.

In der Marksubstanz sind zahlreiche Astrocyten, sowie Fasern, die parallel zu den Nervenfasern verlaufen.

Mikroskopisch.

Bei der mikroskopischen Untersuchung haben wir getrachtet, die beobachteten Bilder zwecks leichterer Übersichtlichkeit in ein gewisses Schema einzureihen. Wir haben, je nach Ausdehnung des Prozesses, der Entwicklung der Krankheit folgend, vier Stadien beobachten können, indem wir als Grundlage der Einteilung das Alter des Herdes wählten.

Sämtliche hier zu beschreibende Präparate wenn nicht anders angegeben, wurden nach Weigerts Gliafasermethode gefärbt (siehe technischen Teil).

I. Leichte Vermehrung der Bergmannschen Fasern, dieselben sind gerade und stehen in gleicher Entfernung voneinander. Peripheriewärts von den Purkinjeschen Zellen steht eine Reihe von hellen Kernen, die sich deutlich durch ihre Grösse und schwächere Färbbarkeit von den Kernen der Körnerschicht unterscheiden. Die Körnerschicht zeigt eine Vermehrung der Kerne, wie des gliösen Fasergewirrs. Im Mark nur spärliche neugebildete Gliafasern. In den Nisslpräparaten zeigen die Purkinjeschen Zellen schwächere Färbbarkeit des Kernes (Tafel 9/10, Fig. 1).

II. Die Bergmannschen Fasern sind stark vermehrt, an manchen Stellen zu Bündeln, die in regelmässigen Intervallen pfeilerartig stehen, vereinigt. Statt dem mehr helleren Blau nehmen die Fasern dunkle fast schwarze Farbe an. Durch die an der Peripherie umbiegenden Enden dieser Fasern hat sich ein starker, aus zur Oberfläche parallel verlaufenden Fasern gebildeter Randfilz entwickelt. In diesem Stadium tritt auch die früher nur durch einzelne Fäserchen angedeutete Querfaserung der Molekularschicht auf. Dieselbe entsteht dadurch, dass einzelne Bergmannsche Fasern, bevor sie die Oberfläche erreicht haben, rechtwinklig umbiegen, und in der Mitte der Molekularschicht parallel zur Oberfläche verlaufen. Ausser dieser Querfaserlage liegt noch eine andere an der Grenze der Molekularschicht peripheriewärts der Purkinjeschen Zellen. Dieselbe ist breiter und dichter wie die ersterwähnte. Die Querfaserung bleibt nur auf den unteren Teil der Molekularschicht beschränkt, während der obere von Querfasern sozusagen frei ist. Manche in der mittleren Querlage verlaufende Faser biegt wieder rechtwinklig um, und reiht sich vertikal zur Peripherie strebenden «Pfeilern» an. Aus dieser Anordnung der Faser ergibt sich die auf Tafel 9/10, Fig. 2 ersichtliche etagenförmige Anordnung der Molekularschicht. Wirre, oft cystische Höhlen vortäuschende untere Schicht, mit fensterförmiger Abgrenzung durch «Pfeiler», haarscharfe

Abgrenzung der oberen Hälfte durch zur Oberfläche paralell verlaufende Faserzüge. Der früher noch spärliche Kernsaum peripheriewärts von den Purkinjeschen Zellen ist als «fortlaufender Kernsaum» schon bei Lupenvergrösserung, ja bei genauer Betrachtung selbst mit dem unbewaffneten Auge deutlich sichtbar.

In der Körnerschicht zahlreiche sich unregelmässig verflechtende Fasern. Hier wie auch in den unteren Teilen der Molekularschicht (s. oben) rollen sich die Fasern auf und legen sich zirkulär an einander cystische Höhlen bildend (Tafel 9/10, Fig 2 f). Man könnte glauben, dass es sich um gliöse Gefässscheiden handelt, aus denen durch die Vorbehandlung das Gefäss herausgefallen ist. Bei näherer Betrachtung sehen wir, dass dies keineswegs der Fall sein kann: Es handelt sich lediglich um willkürliche komplizierte Faserstrukturen. Vermehrung der Gliakerne.

Die weisse Substanz zeigt streifenförmig emporsteigende Fasern. An einzelnen Stellen sind diese Fasern stark gewellt, doch scheint es sich um Kunstprodukte zu handeln, entstanden durch Schrumpfung der Rindenpartien bei Fixation und weitere Behandlung.

Parallel mit Vermehrung der reihenförmig angeordneten wohl gliösen, blassen Kerne, geht der Schwund der Purkinjeschen Zellen, die kaum mehr auffindbar sind und deren Stellen nur durch korbartig, ineinander geflochtene Gliafasern bemerkbar sind.

III. Die etagenförmige Anordnung der Molekularschicht ist verschwunden, von «Pfeilern» ist nichts mehr zu sehen; die ganze Schicht ist von einem wirren, dicht aneinander gelagerten und verflochtenen Fasernetz ausgefüllt. Die Differenzierung der einzelnen Faser von der andern ist nicht mehr möglich. Der Randfilz zeigt einen Bürstenbesatz von über die Oberfläche gewucherten und zusammengeklumpten Fasern. Der «fortlaufende Kernsaum» ist schwarz und breit von aneinander gedrängten Kernen. Körnerschicht und Mark sind tiefblau von gewucherten Fasern, die sich balkenförmig an einander legen. Völliger Schwund der Purkinjeschen Zellen. (Fig. 3.)

Dies sind die drei charakteristischen Bilder, die wir bekommen. Ausser diesen finden wir noch an vereinzelten Stellen, wo der Zerstörungsprozess besonders stark vorgeschritten ist, dass die Rindenpartien der ganz eng aneinderliegenden Windungen mit einander verschmelzen. Dies geschieht indem der früher erwähnte Bürstenbesatz mit dem Randfilz der benachbarten Windung in Berührung tritt. Die Fasern wuchern in die benachbarte Rinde ein, wodurch eine vollkommene Verschmelzung der beiden Windungen zustande kommt. Um Kunstprodukte scheint es sich nicht zu handeln.

Je weiter der Prozess vorgeschritten ist, desto mehr sinkt die Rindenschicht in sich zusammen und wird schmäler, entsprechend dem degenerativen Substanzverlust, den selbst eine mächtige Gliafaserwucherung nicht decken kann.

Es ist noch zu bemerken, dass sicherlich nicht jedes mikroskopische Bild der Rinde in eines der aufgestellten Schemata einzureihen ist. Wir werden, entsprechend der Entstehung, fliessende Übergänge zwischen den verschiedenen Formen auffinden können. Ganz besonders trifft dies zu bei vergleichender Beobachtung von Mark und Rinde. So kann es vorkommen, dass die Rinde weitgehende Veränderungen zeigt, während im Mark nur spärliche Gliafasern auffindbar sind.

An anderen Stellen wieder finden wir die Rinde fast intakt, während das Mark ganz dunkelblau von gewucherten Gliazügen ist.

Besprechung.

Das Gesetz, dass die Glia an Stelle des zugrundegegangenen Nervengewebes wuchert, ist ebenso gültig für das Kleinhirn wie für die anderen Teile des Zentralnervensystems. Sklerosen, d. h. gliöse Wucherungen des Kleinhirns, werden wir also bei all jenen pathologischen Vorgängen beobachten können, bei denen es zum Ausfall nervöser Elemente kommt.

Lejonne und Lhermittes Einteilung folgend unterscheiden wir primäre und sekundäre Sklerose.

I. Primäre.

1. Symmetrische:

   Olivo-zerebellare Atrophie.

2. Assymmetrische:

   a) Rein parenchymatöse mit vorwiegendem Schwund der Purkinjeschen Zellen,

   b) Atrophie mit scharf ausgeprägten Gefässveränderungen, wie bei Arteriosklerose und progressiver Paralyse.

II. Sekundäre.

1. Die gekreuzte Hemiatrophie des Kleinhirns bei Erkrankungen des Grosshirns.
2. Kleinhirnatrophie bei Tabes dorsalis.
3. Kleinhirnatrophie bei der Friedreichschen Ataxie.

Die bei den verschiedensten infektiösen Erkrankungen und zwar bei Enteritis, Scharlach, Typhus, Masern beobachteten gliösen Wucherungen sind wohl zu den symmetrischen Atrophien zu rechnen. Weiter fanden

sich Sklerosen bei chronischer Leptomeningitis und ganz besonders bei Alkoholismus und den traumatischen Verletzungen.

Am stärksten beteiligt sich die Glia an den sklerosierenden Prozessen derjenigen Krankheiten, bei denen vornehmlich das Nervenparenchym geschädigt wird. Es handelt sich dabei vor allem um Prozesse, die mit Gefässerkrankungen einhergehen. Dies sind: Progressive Paralyse, Tabes, Alkoholismus, Epilepsie und vor allem Arteriosklerose. Während wir bei den Erkrankungen anderer Ätiologie nur leichte und schwer nachweisbare gliöse Veränderungen finden, sind bei den erwähnten fünf Erkrankungen die gliösen Wucherungen stark ausgeprägt, in manchen Fällen geradezu typisch. Während sich über die toxisch etc. bedingten Sklerosen des Kleinhirns eine grosse Literatur entwickelt hat, hatten die Veränderungen bei Paralyse, Alkoholismus, Tabes und Arteriosklerose bis jetzt wenig Beachtung gefunden. Näher wollen wir uns mit den durch Arteriosklerose bedingten Sklerosen des Kleinhirns beschäftigen.

Man könnte sich denken, dass ein so fein aufgebautes Organ wie das Kleinhirn ganz besonders zu arteriosklerotischen Erkrankungen neigt. Dies scheint jedoch nicht der Fall zu sein, wenigstens deutet die mangelhafte Literatur darauf.

Arbeiten, die sich speziell mit Arteriosklerosen des Kleinhirns befassen, besitzen wir zwei. Arndt, dessen Arbeit im Jahre 1894, ein Jahr vor der Veröffentlichung Weigerts faseriger Gliamethode erschien, fasst, da er keine spezifisch elektive Methode besass, die Gliawucherung, besonders die der Bergmannschen Fasern, als Bindegewebswucherungen auf. Er teilte die Kleinhirnatrophien ein in solche 1. wo Rinde und Mark gleich befallen, 2. wo Rinde primär erkrankt, 3. wo Marklager atrophisch mit diffusem teils totalem Schwund der Nervenfasern und unbedeutenden Veränderungen in der Rinde.

Näher wollen wir uns mit Schobs Arbeit beschäftigen, besonders, da unsere Beobachtungen sich öfters mit den seinigen decken. Abgesehen von anderen besonders zum Gefässapparat gehörigen pathologischen Befunden hat Schob folgende Gliaveränderungen beschrieben: Er unterscheidet cystische und narbige Veränderungen. Am stärksten ist stets die Molekularlage betroffen. Die Bergmannschen Fasern fand er vermehrt, dieselben sind strebepfeilerartig zu Bündeln zusammengeballt und steigen senkrecht gegen die Peripherie, um dort in den Randfilz rechtwinklig umzubiegen. Durchkreuzung dieser Fasern durch stets zarte Querfasern. Gliakerne der Körnerschicht zwischen Purkinjeschen Zellen vermehrt, chromatinarm, dieselben gehören den

Mutterzellen der vermehrten Bergmannschen Fasern an. Sie lassen sich «als fortlaufender Kernsaum» verfolgen. An stark gliös veränderten Stellen diffuser Schwund der Purkinjeschen Zellen. Stellenweise vollkommener Schwund der Rindensubstanz, es bleibt nur die erwähnte gliöse Gerüstsubstanz mit vereinzelten Kernen stehen. Der Randfilz liegt im üblichen Niveau, an stark lädierten Stellen ist er eingesunken, selten wuchern die Bergmannschen Fasern über das Niveau. Vereinzelt, vollkommene cystische und narbige Zerstörung der Rinde bis zum Gefässsystem. Im Bereiche der Herde Schwund der Körnerzellen, an deren Stelle sich ein dichtes Netz gliösen Fasergewirrs entwickelt hat. Das Mark zeigt stellenweise in Form von Gliazügen stärkere Veränderungen als die Rinde, die fast intakt erscheint.

Bei kritischer Betrachtung unserer früher geschilderten mikroskopischen Befunde wollen wir vor allem unsere Aufmerksamkeit derjenigen Schicht zuwenden, die die stärksten Veränderungen zeigt: Der Molekularschicht.

Die Bildung eines Randfilzes wird ohne Ausnahme bei jeder sklerotischen Erkrankung des Kleinhirns beobachtet. Dies liegt in der Natur der Sache, da selbst leichte Schädigungen des Kleinhirns mit Vermehrung der Bergmannschen Faser einhergehen. Diese aber führen dadurch, dass sie sich an der Peripherie der Rinde rechtwinklig umbiegen, zur Bildung des Randfilzes. Dass zum Aufbau des Randfilzes auch einzelne Spinnenzellen beitragen, wie sie Raecke bei Paralyse sah, konnten wir nicht beobachten. Im Gegenteil selbst die Zahl der in der normalen Molekularlage vorkommenden Spinnenzellen fanden sich vermindert, oder es waren solche überhaupt nicht nachweisbar. Es schien die zunehmende Vermehrung der Bergmannschen und anderen Längsfasern der Molekularschicht parallel zu gehen mit einem Verschwinden der verstreuten Spinnenzellen.

Es wäre wohl schwer die Randfilzbildung im Gross- und Kleinhirn in Parallele zu setzen, da prinzipielle Unterschiede die beiden von einander trennen. Vor allem besitzt schon die normale Grosshirnrinde einen Randfilz, die Kleinhirnrinde keinen. Ferner unterscheidet sich der pathologische Randfilz des Grosshirns von dem des Kleinhirns dadurch, dass er im Grosshirn aus Spinnenzellen und deren Fasern aufgebaut ist, während er im Kleinhirn nur aus rechtwinklig umgebogenen Längsfasern besteht. Beiden jedoch kommt eine gemeinsame Aufgabe zu. Hier wie dort wird der Randfilz zur mechanischen Unterstützung gebildet, nur wird der Zweck in verschiedener Weise erreicht. Während im Grosshirn durch Vermehrung der Fasern,

Heranziehen (Alzheimer) tiefer gelegenen Gliazellen der schon vorhandene Randfilz lediglich eine Verstärkung erfährt, muss beim Kleinhirn durch zweckmässige Wachstumsvorgänge eine neue früher nicht vorhandene, wenn ich mich so ausdrücken darf, Barrikade gebildet werden.

Ausgeprägte Vermehrung der Radiärfasern wurde bei Paralyse Eurich, Raecke, Weigert), Tabes (Spielmeyer, Weigert), Alkoholismus (Alzheimer) posttraumatisch (Storch) beobachtet. Auch bei den früher aufgezählten atrophischen Prozessen der Kleinhirnrinde, wie bei Enteritis, Scharlach, Typhus, Masern, Friedreichsche Ataxie etc., (an deren Bearbeitung sich besonders französische und russische Forscher befleissigt haben; Literatur siehe bei Abrikossow), sind Verdichtungen der Bergmannschen Fasern beschrieben worden.

Über die Herkunft der Radiärfasern (auch Bergmannsche oder Längsfasern genannt) stimmen sämtliche Autoren darin überein, dass dieselben Gliazellen angehören, die am Rande der Körnerschicht in der Höhe der Purkinjeschen Zellen liegen (fortlaufender Kernsaum Schobs) und deren Fortsätze peripheriewärts an Stelle der durch Atrophie der Purkinjeschen Zellen zugrundegegangenen radiären Dendriten dieser Zellen wuchern.

Die Querfasern entstehen nach Storch dadurch, dass zwei Fasersysteme durch gliöse Züge ersetzt werden, dies sind einmal die baumförmig sich verbreitenden Dendriten der Purkinjeschen Zellen, ferner die Neuriten der Körnerzellen, die sich in der Molekularschicht T-förmig in zwei Äste teilen, und parallel zur Oberfläche in der Richtung der Kleinhirnwindung ziehen. Derselben Ansicht ist Raecke, der eine Querfaserung besonders bei Ausfall der Körnerschicht beobachten konnte.

Unsere eigenen Beobachtungen ergaben folgendes:

Quergestellte Faserung der Molekularschicht tritt erst bei erheblichen Störungen auf. Wir kennen drei querverlaufende nervöse Fasersysteme:

1. Die baumartigen Dendriten der Purkinjeschen Zellen.
2. Die Neuriten der Körnerzellen.
3. Die Neuriten der Korbzellen.

Soweit wir normal anatomisch unterrichtet sind verlaufen die Neuriten der Korbzellen etwas peripheriewärts der Zone der Purkinjeschen Zellen. Sodann folgen ungefähr in der Mitte der Molekularschicht die Querfasern der Körnerzellen, während die Dendriten der Purkinjeschen Zellen mehr unregelmässige, über die ganze Tiefe der Molekularschicht sich ausbreitende Querfasern aussenden.

Wie schon im mikroskopischen Teil erwähnt, zeigt die Glia der Molekularschicht in unserem Falle an manchen Stellen eine zierliche etagenförmige Anordnung mit drei querverlaufenden Faserlagen:

1. Peripheriewärts von den Purkinjeschen Zellen,
2. in der Mitte der Molekularschicht,
3. den Randfilz.

Ausserdem ist eine deutliche diffuse Querfaserung sichtbar, die sich über die ganze Molekularschicht ausbreitet.

Wenn wir annehmen dürfen, dass die Glia an Stelle des zugrundegegangenen nervösen Gewebes wuchert und dabei die normal anatomischen Verhältnisse dieses Gewebes mit den durch uns erhobenen pathologisch anatomischen Befunden der faserigen Glia vergleichen, wäre die Entstehung des zierlichen gliösen Rindennetzes ohne besondere Schwierigkeiten zu deuten. Die peripheriewärts der Purkinjeschen Zellen gelegene Querschicht würde den ausgefallenen Neuriten der Korbzellen, die in der Mitte der Molekularschicht verlaufende Querschicht den T-förmigen Querfasern der Körnerzellen entsprechen. Die diffuse Querfaserung würde den ausgefallenen queren Fasern der Purkinjeschen Zellen angehören. Zu den die ausgefallenen Purkinjeschen Fasern ersetzenden Gliafasern könnten diejenigen gerechnet werden, die in der Tiefe der Molekularschicht radiär, dann in der Mitte quer, sodann wieder umbiegend in den oberen Schichten radiär verlaufen.

Nur zu leicht wäre man geneigt, die pfeilartige Zusammenballung der Radiärfasern als gliöse Kopien der baumförmig verästelten Dendriten der Purkinjeschen Zellen aufzufassen. Dies ist aber sicher nicht der Fall. Es handelt sich wahrscheinlich nur, um zweckmässige, den Widerständen entgegenarbeitende, rein architektonische Anordnungen der Fasern, die ja in solchen Fällen mit Vorliebe balken- oder pfeilerartige Gebilde nachahmen. Die etagenförmige Anordnung der Querfaserung ebenfalls auf dieser Basis zu erklären scheint uns nicht recht möglich zu sein.

Es wäre noch der Einwand zu beseitigen, dass diese etagenförmige Querfaserung selbst bei sonst stark gliosierten Rindenpartien nur an wenigen Stellen auffindbar ist, und dass in vielen Fällen wie sie Raecke bei progressiver Paralyse sah, die erste Querlage ausgebildet ist, während die anderen fehlen. Letztere Formen können entstehen in Fällen, wo nur die Molekularschicht betroffen ist, während die Körnerschicht noch verhältnismässig unansehliche Veränderungen zeigt. Dementsprechend ist es noch nicht zum Ausfall der Dendriten der

Körnerzellen gekommen, die, wie erwähnt, entsprechend der zweiten Etage in der Mitte der Molekularschicht verlaufen.

Ausserdem käme noch in Betracht, dass die zwei erwähnten nervösen Quersysteme, (Korb- und Körnerzellenneuriten) in zwei verschiedenen Ebenen des Kleinhirns verlaufen. Die Neuriten der Körnerzellen in frontaler, diejenigen der Korbzellen in sagittaler Richtung (Villiger). Hierdurch wird das histologische Bild in grossem Masse von der Schnittrichtung beeinträchtigt. So kann selbst bei Gliosierung beider Quersysteme nur das eine sichtbar werden, wenn der Schnitt in einer falschen Ebene gelegt worden ist. Dass beide Systeme trotzdem auf einem Schnitt sichtbar werden können, liegt entweder am Schrägschnitt, bei dem beide Ebenen getroffen worden sind, oder vielleicht noch mehr daran, dass an eine exakte Lage der Querfasern in den zwei genannten Ebenen nicht zu denken ist.

Raecke fand bei progressiver Paralyse die Querfasern zarter als die dicken radiären. Wir konnten einen solchen Unterschied nicht beobachten, im Gegenteil sind wir der Ansicht, dass alle Fasern gleich dick sind. Ein Unterschied von zarter und dicker Faser wird lediglich vorgetäuscht durch Aneinanderlegen der nahegelegenen Fasern. Entsprechend der Dichte der Radiärfasern sind die Chancen für ein balkenartiges Aneinanderlegen derselben grösser als bei den mehr lockeren Querfasern. Diese Balken bilden sich analog der Grosshirnrinde, an Stellen, wo bei stark geschädigtem Parenchym, besondere Anforderungen an die Stützsubstanz gestellt werden. Eine solche Aufgabe scheint den Querfasern nicht zuzufallen.

Die stellenweise beobachtete Schlängelung der Radiärfasern ist höchst wahrscheinlich auf mechanische Einflüsse zurückzuführen, indem durch den Ausfall nervöser Elemente Verschmälerung der Rinde resp. der Molekularschicht stattfindet. Nach Weigert soll dies besonders dann vorkommen, wenn die Gliawucherung den Ausfall nervöser Elemente nicht kompensieren kann. Die Bildung von cystischen Höhlen, mit umgebenden zirkulär angeordneten Querfasern wurde auch durch Schob beobachtet. Es wäre nahe gelegen an Gefässlücken zu denken, die durch Herausfallen des Gefässwandringes bei der Behandlung der Schnitte entstanden sind. Dies scheint nicht der Fall zu sein, auch konnten wir keine plausible Erklärung dieser gliösen Höhlenbildung finden.

An vielen Stellen zeigte die Rinde gliöse Wucherung, während das Mark frei von Fasern war, ein anderes Mal fand sich bei normaler Rindenschicht ein stark gliosierter Markstreifen. Das Mark wird von

gliöser Wucherung frei bleiben, wenn die Nervenfasern nicht degeneriert sind. Dies wird der Fall sein, wenn diejenigen Partien der Rinde, aus denen die im Mark verlaufenden Nervenfasern stammen, intakt sind. Dies kommt, da die Erkrankung eine multiple, herdförmige ist, oft vor.

In gleicher Weise kann die gliöse Wucherung in der weissen Substanz unterhalb intakter Rindenteile erklärt werden, die degenerierten Nervenfasern, die durch Gliazüge ersetzt worden sind, stammen aus entfernten Rindenherden, die am Schnitte nicht getroffen worden sind. Somit wäre auch Arndts früher erwähnte Einteilung kaum haltbar.

Als Schlussfolgerung unserer Beobachtung würde sich aus dem Gesagten folgendes ergeben:

Bei gliösen Wucherungsprozessen der Kleinhirnrinde können die Gliafasern an Stelle des zugrunde gegangenen Nervengewebes wuchern und ein gliöses Spiegelbild der nervösen Fasersysteme wiedergeben.

Tafelerklärung.

Weigerts faserige Gliafärbung. Kleinhirn.

Fig. 1. Zeiss Obj. D, Ocular 4.
a Vermehrung der Bergmannschen Fasern. b Kernvermehrung, dieselben gehören den Mutterzellen der vermehrten Bergmannschen Fasern an. c Kern- und Faservermehrung in der Körnerschicht.

Fig. 2. Zeiss Obj. D, Ocular 4.
a Randfilz. b mittlere Querlage. c tiefe Querlage. d Balkenbildung. e fortlaufender Kernsaum. f u. f_1 cystische Höhlen in der Körner- und Molekularschicht. g Molekularschicht. h Körnerschicht. i Fenster.

Fig. 3. Zeiss Obj. D, Ocular 2.
a Bürstenbesatz. b fortlaufender Kernsaum. c Molekularschicht. d Körnerschicht.

Literatur.

Abrikossow. Zur pathologischen Anatomie der primären atrophischen Prozesse der Kleinhirnrinde. Korsakowsches Journal 1910, S. 678 ff (Russ.).

Alzheimer. Histologische Studien zur Differentialdiagnose der progressiven Paralyse. Nissl-Alzheimers histol. u. histopathol. Arbeiten, Bd. 1.

Arndt. Zur Pathologie des Kleinhirns. Arch. f. Psychiatrie, Bd. 26, 1894, S. 419.

Buchholz. Über die Geistesstörungen der Arteriosklerose und ihre Beziehungen zu den psychischen Erkrankungen des Seniums. Arch. f. Psychiatrie, Bd. 39, 1905, S. 499 u. 1106.

Dejerine, J. Anatomie des centres nerveux. Paris 1895.

Lejonne et L'hermitte. Atrophie Olivo-Rubro-Cerebelleuse. Essai de classification des atrophies du cervelet. Nouvelle Iconographie de la Salpètriére 1909.

Lugaro. Allgemeine pathologische Anatomie der Neuroglia. Handbuch der pathol. Anatomie des Nervensystems von Flatau, Jacobson, Minor, Bd. I, S. 189.
Raecke. Über Gliaveränderungen im Kleinhirn bei progressiver Paralyse. Arch. f. Psych., Bd. 34, S. 358, 1901.
Schob. Ein eigenartiger Fall von diffuser arteriosklerotisch bedingter Erkrankung der Gross- und Kleinhirnrinde etc. Zeitschr. f. d. ges. Neurologie u. Psychiatrie 1911, Bd. 6, Heft 1, S. 72 ff.
Spielmeyer. Von der protoplasmatischen und faserigen Stützsubstanz. Arch. f. Psych., Bd. 402, S. 307 ff.
Derselbe. Hemiplegie bei intakter Pyramidenbahn. Münch. med. Wochenschr. 1906, Nr. 29.
Derselbe. Technik der mikroskopischen Untersuchung des Nervensystems.
Storch. Über pathologisch-anatomische Vorgänge im Stützgerüst des Zentralnervensystems. Virch. Arch. 1899, Bd. 157, S. 127.
Trömner. Pathologisch-anatomische Befunde bei Delirium tremens. Arch. f. Psych., Bd. 31, 1899, S. 700.
Weigert. Bemerkungen über eine Kleinhirnveränderung bei Tabes dorsalis. 1904. Weigerts gesammelte Abhandlungen, Bd. II.
Derselbe. Beiträge zur Kenntnis der normalen menschlichen Neuroglia. 1896. Ebenda.
Derselbe. Zur pathologischen Histologie des Neurogliafasergerüstes 1890. Ebenda.
Villiger. Gehirn und Rückenmark, 1905, Leipzig, S. 150.

Fig. 1.

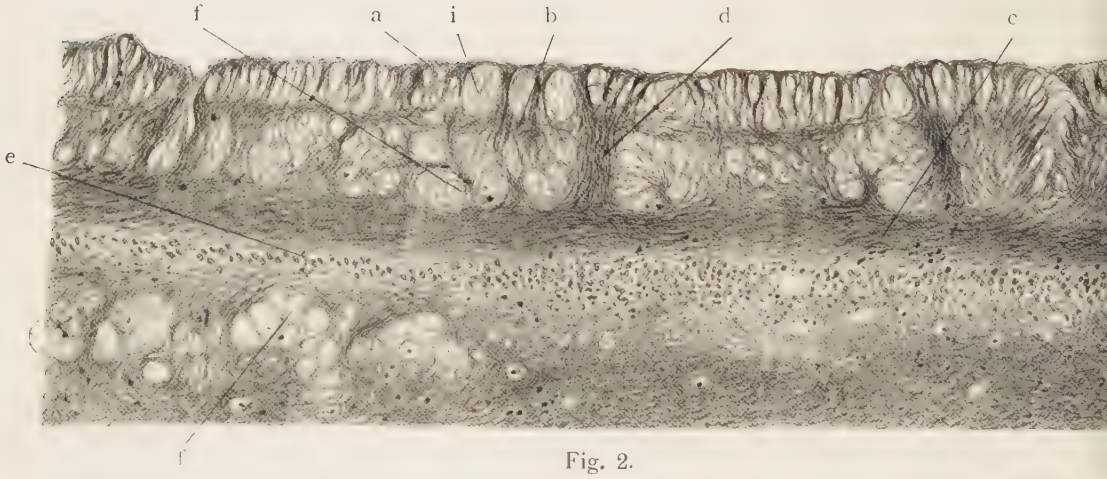

Fig. 2.

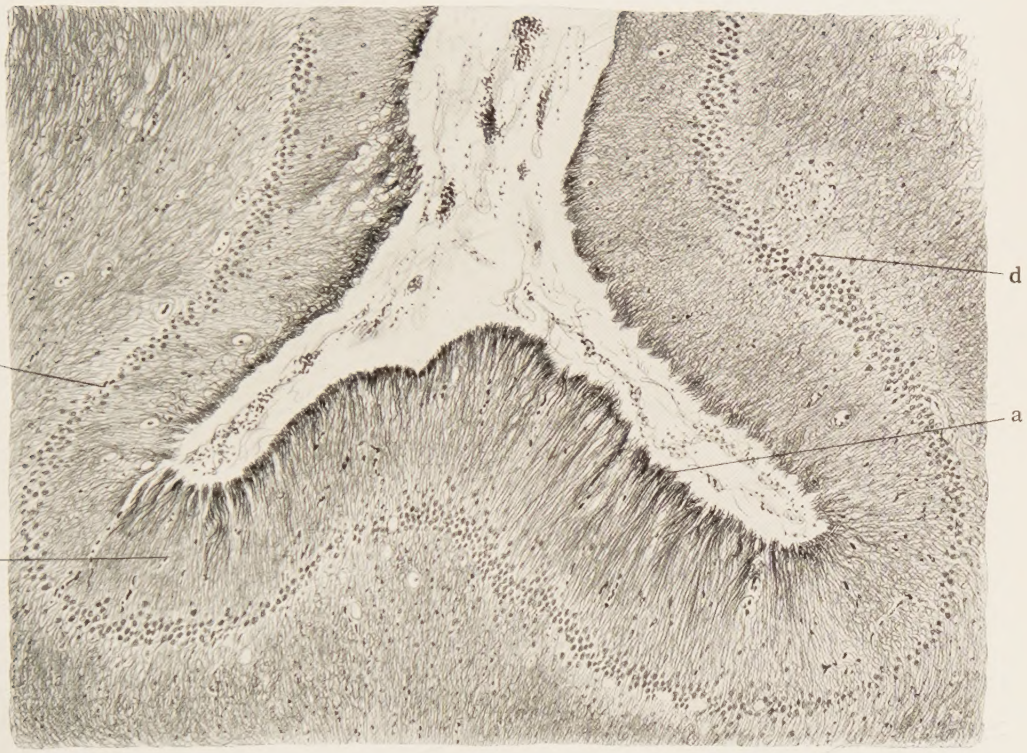

Fig. 3.

Ergebnisse der allgemeinen Pathologie und pathologischen Anatomie des Menschen und der Tiere. Unter Mitwirkung von Fachgenossen herausgegeben von Prof. Dr. **O. Lubarsch** in Kiel u. Prof. Dr. **R. Ostertag** in Berlin. Sechzehnter Jahrgang, zweite Abteilung. M. 22.—.

Handbuch der allgemeinen Pathologie und der pathologischen Anatomie des Kindesalters. Unter Mitwirkung zahlreicher Fachgenossen herausgeg. v. **H. Brüning,** Rostock, u. **E. Schwalbe,** Rostock.

Erster Band, I. Abteilung. Mit 74 Figuren im Text. M. 13.60.
Zweiter Band, I. Abteilung. Mit 249 Fig. im Text. M. 28.—.

Das Werk erscheint in zwei Bänden; die beiden Schlussabteilungen folgen in aller Kürze.

Handbuch der Radium-Biologie und -Therapie einschliesslich der anderen radioaktiven Elemente. Ein Handbuch für Ärzte und Biologen. Unter Mitwirkung zahlreicher Fachgenossen herausgegeben von Professor Dr. **Paul Lazarus** in Berlin. Mit 153 Abbildungen und 2 Tafeln. M. 22.65, geb. M. 24.—.

Über Symptomatologie, Wesen und Therapie der hemiplegischen Lähmung. Mit besond. Berücksichtigung der Entwickelung und Funktion der Bewegungszentren in der Wirbeltierreihe. Von Prof. Dr. **N. Gierlich** in Wiesbaden. M. 4.60.

Physikalisch-chemische Untersuchungen über Phagozyten.

Ihre Bedeutung von allgemein biologischem und pathologischem Gesichtspunkt. Von Dr. chem. et med. **H. J. Hamburger,** Prof. der Physiologie an der Reichsuniversität Groningen. Mit 4 Abbild. im Text. M. 9.—, geb. M. 10.20.

Über Wesen und Ursache der afrikanischen Schlafkrankheit.

Von Marine-Stabsarzt Dr. **Hoffmann,** Wilhelmshaven. M. 4.—.

Technik der pathol.-histologischen Untersuchung. Von Prof. Dr. **G. Herxheimer** in Wiesbaden. Geb. M. 10.—.

Studien über die pathologische Anatomie der erworbenen Linsenluxationen nebst Beiträgen zur Kenntnis der pathologischen Anatomie der Spontanresorption der Linse in geschlossener Kapsel und der traumatischen Irisablösung. Von Dr. **Fritz Ask,** Privatdozent der Augenheilkunde an der Universität Lund (Schweden). Mit 23 Abbildungen auf Tafel I—X. M. 10.—.

Verlag von J. F. BERGMANN in Wiesbaden.

Frankfurter Zeitschrift für Pathologie.

Begründet von **Eugen Albrecht.**

Herausgegeben von

Bernhard Fischer in Frankfurt a. M.

Preis pro Band von 3 Heften M. 22.65.

Inhalt des **13. Bandes, 2. Heft:**

Chalatow, Dr. S. S. Über flüssige Kristalle im tierischen Organismus, deren Entstehungsbedingungen und Eigenschaften. (Mit 8 Abbildungen auf Tafel 2/3.)
Harbitz, Prof. Francis. Ein Fall von Mikrokephalie. (Kasuistische Mitteilung.) (Mit 4 Abbildungen im Text.)
Meyer, Assistent Rudolf. Zur Kenntnis der Struktur und Pathogenese der embryonalen Hodenteratome.
Hart, C. Über neurotische Hämorrhagie.
Perez-Montaut, Dr. Über Thymustod bei kleinen Kindern. (Mit 2 Abb. im Text.)
Freund, Medizinalpraktikantin P. Ein Ganglioneurom des rechten Halssympathikus.
Ssobolew, Dr. L. W. Zur Lehre über die Leberzirrhose. (Mit 1 Abbildung im Text.)
Prinzing, Dr. Fritz. Zwei Fälle von primärem Milzsarkom. (Mit 2 Abb. im Text.)
Rossknecht, Dr. Ernst. Häufung dysontogenetischer Bildungen im Zentralnervensystem. (Diplomyelie und Cholesteatom mit Übergang in Karzinom.) (Mit 6 Abbildungen im Text und Tafel 4/5.)
Prosorowsky, Volontärarzt N. Über Pankreasadenome. (Mit 3 Abbild. im Text.)
Ssobolew, L. W. Über die Zirrhosen der Gefässwand.
Ssobolew, L. W. Über die postembryonale Entwicklung der Lymphfollikel im Mastdarm.
Ssobolew, L. W. Zur Diagnostik der Bauchgeschwülste.
Ssobolew, L. W. Arbeitspläne.

Inhalt des **13. Bandes, 3. Heft:**

Reinhardt, Prosektor Dr. Ad. Phlebektasien und Varizen des Nervus ischiadicus. (Mit 4 Abbildungen im Text und Tafel 6/8.)
Dietrich, Prof. Dr. A. Kleine Darmkarzinome vom Typus der Karzinoide mit schwerer Leberkarzinose. (Mit 3 Abbildungen im Text.)
Rachmanow, Dr. A. Ein Fall von Encephalocele occipitalis. (Hirnbruch ohne Cystenbildung.) (Mit 1 Tafel 9 und 8 Textfiguren.)
Heijl, Dr. Carl. Weitere Untersuchungen über die akardialen Missgeburten. (Mit 7 Textfiguren und den Tafeln 10/25.)
Hueck, Medizinalpraktikant Otto. Über die pathologische Bedeutung von Helminthen in der Appendix. (Mit 2 Abbildungen im Text.)
Raubitschek, Privatdozent Hugo. Zur Kenntnis der Bildungshemmung des Mastdarmes und der Harnblase. (Mit 2 Abbildungen auf Tafel 26.)
Boéchat, Jean. Über akute Myeloblastenleukämie mit teilweise chloromatösem Charakter.

Inhalt des **14. Bandes, 1. Heft:**

Ingier, Alexandra. Beiträge zur Kenntnis der Barlowschen Krankheit. (Mit 1 Abbildung im Text und 6 Abbildungen auf Tafel 1/3.)
de Crignis, Medizinalpraktikant Richard. Zur Kasuistik der metastasierenden anscheinend gutartigen Struma. (Mit 3 Abbildungen auf Tafel 4.)
Nagoya, Dr. med. C. Über die Drüsen und die Follikel des Wurmfortsatzes.
Zuckermann, Dr. Hans. Über Schilddrüsenaplasie. (Mit 2 Textfiguren.)
Zuckermann, Dr. Hans. Über einen Hypophysenbefund bei Schilddrüsenaplasie. (Mit 2 Textfiguren.)
Rosenfeld, Dr. Ernst. Die histogenetische Ableitung der Grawitzschen Nierengeschwülste.

Buchdruckerei Carl Ritter G. m. b. H., Wiesbaden.